



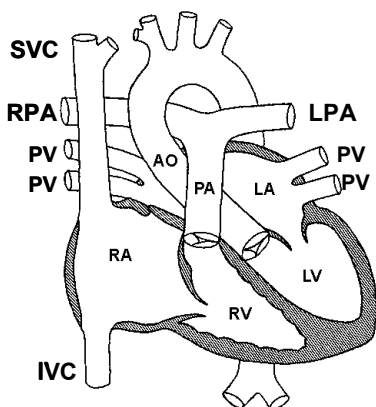
Pulmonalatresie mit Ventrikelseptumdefekt

(Verschlossene Lungenschlagader mit Kammertrennwanddefekt)

Einleitung

Die Pulmonalatresie mit Ventrikelseptumdefekt (PAA) ist ein sehr seltener zyanotischer Herzfehler. Er betrifft weniger als 1 Prozent aller Kinder mit einem angeborenen Herzfehler. Die PAA zeigt verschiedene Varianten. Je nach Typ und Ausprägung ist eine vollständige operative Korrektur möglich. In Extremfällen kann die PAA aber inoperabel sein. Entscheidend für eine gute operative Korrektur sind normal angelegte und nicht zu kleine Lungengefäße.

Viel Grundlegendes des normalen Herzens (Abb. 1) und von angeborenen Herzfehlern wurde bereits wiederholt in früheren Artikeln im Herzblatt beschrieben. Ich beschränke mich deshalb im Folgenden auf die Besonderheiten der PAA.



Anatomie und Kreislaufbesonderheiten (Hämodynamik) der PAA

Pulmonalatresie heisst, dass die Lungenerterie (Lungenschlagader) vollständig verschlossen ist oder sogar ganz fehlt. Ein Ausgang aus der rechten Herzkammer ist somit nicht vorhanden. Je nach Variante dehnt sich die Missbildung in unterschiedlichem Ausmass auf die peripheren Lungengefäße aus (siehe Abb. 2-5). In Extremfällen fehlen regelrechte Lungengefäße. Die Lungendurchblutung erfolgt dann über sogenannte Kollateralgefäße. Dies sind Verbindungen zwischen dem Körper- und dem Lungenkreislauf. Das heisst, es handelt sich um Gefäße, welche von der Aorta (Körperschlagader) abgehen. Es gibt sogar Varianten, bei denen die Blutversorgung der Lungenerien zum Teil aus den Herzkranzgefässen erfolgt.

Neben der Fehlentwicklung der Lungengefäße findet sich bei der PAA zusätzlich ein unter der Aorta gelegener Kammertrennwanddefekt (Ventrikelseptumdefekt = VSD). Bei fehlendem Ausgang aus der rechten Kammer kann das ungesättigte Körpervenenblut nicht in die Lungen, sondern nur durch diesen Defekt in die Aorta gepumpt werden. Es besteht ein sogenannter Rechts-links-Shunt. Ein Shunt bedeutet bei einem Herzfehler, dass durch eine normalerweise nicht bestehende Verbindung zwischen dem Lungen- und dem Kör-



perkreislauf (angeboren oder operativ hergestellt) Blut direkt in den anderen Kreislauf gepumpt wird, ohne dass es den üblichen Weg durch das Gefässbett des jeweiligen Kreislaufes zurückgelegt hatte. Es handelt sich im Prinzip um eine Kurzschlussverbindung. Der Re-li-Shunt bei der PAA bewirkt somit, dass sich das ungesättigte Blut der rechten und das sauerstoffgesättigte Blut der linken Kammer in der Aorta vermischen. Das heisst, dass das Aortenblut weniger sauerstoffgesättigt ist und eine Zyanose (blaue Verfärbung der Haut) entsteht. Das Ausmass der Zyanose ist von der Menge Blut, das durch die Lungen gepumpt werden kann abhängig.

Das heisst:

- 1) Je grösser die Lungengefässe, desto grösser der Lungendurchfluss.
- 2) Je grösser der Lungendurchfluss, desto grösser die Menge Blut die mit Sauerstoff gesättigt werden kann.
- 3) Je grösser die Menge des sauerstoffgesättigten Blutes, das sich schlussendlich in der Aorta mit dem venösen Blut mischt, desto höher die arterielle Sauerstoffsättigung, respektive desto geringer die Zyanose. Genau das Umgekehrte: je kleiner die Lungengefässen, desto geringer der Lungendurchfluss, ... etc. und desto stärker schlussendlich die Zyanose.

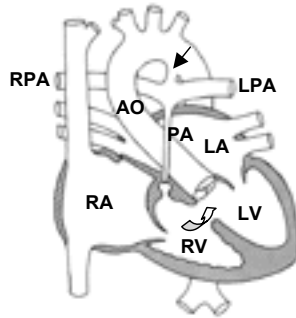


Abbildung 2) Atresie (vollständiger Verschluss) der Lungenarterienklappe und sehr dünner oder ebenfalls vollständig verschlossener Pulmonalarterienstamm. Gut ausgebildete Seitenäste, via den Ductus arteriosus (vorgeburtliche Verbindung zwischen der Lungen- und Körperschlagader) mit Blut versorgt (). Zwischen den Ventrikeln (RV und LV) Re-li-Shunt via VSD (geschweiffter Pfeil).

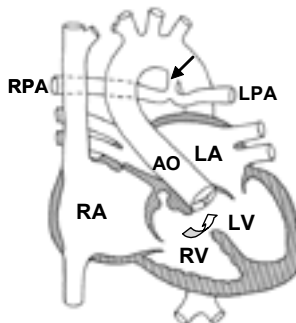


Abbildung 3) Vollständig fehlender Pulmonalarterienstamm. Seitenäste normal angelegt, aber hypoplastisch (zu klein) und mit dem Ductus verbunden (). Shunt durch den VSD wie in Abb. 2

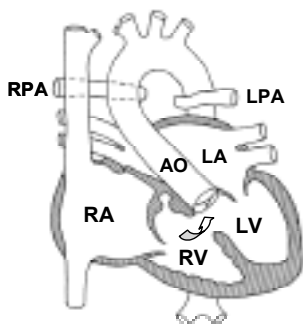


Abbildung 4) Vollständig fehlender Pulmonalarterienstamm. Die Seitenäste sind klein bis z.T. ordentlich entwickelt, aber ohne Verbindung und mit unterschiedlich grossem Abstand untereinander. Ev. findet sich ein Ductus, der in eine der Arterien mündet. Shunt durch den VSD wie in Abb. 2

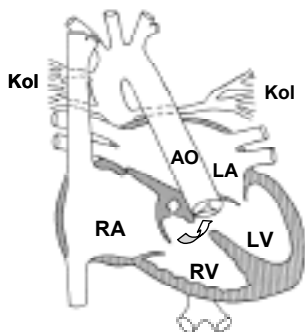


Abbildung 5) Vollständiges Fehlen des Pulmonalarterienstammes und der Seitenäste. Die Lungendurchblutung erfolgt via Kollateralen aus Gefässen des Systemkreislaufes (siehe Text). Shunt durch den VSD wie in Abb. 2

Abkürzungen:

- AO = Aorta (Körperschlagader),
- Kol = Kollateralgefässe,
- LA = linkes Atrium (Vorhof),
- LPA = linke Pulmonalarterie (Lungenarterie),
- LV = linker Ventrikel (Kammer),
- PA = Pulmonalarterie (Lungenschlagader),
- PV = Pulmonalvenen (Lungenvenen)
- RA = rechtes Atrium (Vorhof),
- RPA = rechte Pulmonalarterie,
- RV = rechter Ventrikel (Kammer),
- VCI = Vena cava inferior (untere Hohlvene),
- VCS = Vena cava superior (obere Hohlvene).

Geschweiffter Pfeil

- = Re-li-Shunt via VSD (Ventrikelseptumdefekt),

Strichpfeil

- = Li-re-Shunt via Ductus (offengebliebenes vorgeburtliches Verbindungsgefäss),

Situation vor Geburt: Vor Geburt ergibt sich für die Sauerstoffversorgung des Foetus kein Defizit, da der Sauerstoff von der Mutter geliefert wird. Die Lunge ist noch nicht in Funktion und eine Lungendurchblutung deshalb nicht notwendig. Eine gewisse Menge an Blut muss aber durch die Lungengefässe fliessen, damit sich diese überhaupt bilden und im Verlauf wachsen können. Das Ausmass der Minder- oder Fehlentwicklung dieser Gefässe ist entscheidend für den Schweregrad und damit für die Korrekturmöglichkeiten dieses Herzfehlers.



Situation bei Geburt: Bei Geburt müssen die Lungen sofort ihre Aufgabe der Sauerstoffversorgung übernehmen. Dies kann aber nur stattfinden, falls genügend Blut durch die Lungengefässe gepumpt wird. Bei verschlossener/fehlender Lungenarterie erfolgt dies über einen offenbleibenden Ductus oder die oben beschriebenen Kollateralgefässe. Die Ausprägung der Zyanose ist, wie bereits oben beschrieben, vom Ausmass der Lungendurchblutung, das heisst von der Grösse des Ductus' und/oder der Anzahl und Grösse der Kollateralgefässe abhängig.

Der Kreislauf bei der PAA zusammengefasst: Beide Kammern pumpen ihr Blut in die Aorta. Die Lungendurchblutung erfolgt via Körperkreislauf über die offengebliebene Verbindung des vorgeburtlichen Kreislaufes (Ductus) oder Kollateralgefässe. Je nach Mischungsverhältnis zwischen gesättigtem und ungesättigtem Blut ergibt sich das Ausmass der Zyanose. Die Korrekturmöglichkeiten hängen von der Art und Grösse der Gefässe für die Lungendurchblutung ab.

Diagnostik

Die Diagnose der PAA kann heutzutage echokardiographisch bereits vor Geburt gestellt werden. Auch nach Geburt genügt im Allgemeinen die Echokardiographie zur Abklärung für die Operation. Bei ausgeprägten Fällen und unklarer Gefässsituation ist eine zusätzliche Herzkatheter- und/oder eine MRI-Untersuchung (Magnetresonanztchnik) zur genauen

Darstellung der Lungengefässe notwendig. Die MRI-Technik wird heute zunehmend eingesetzt, da sie weniger invasiv ist als eine Herzkatheteruntersuchung. Man kann damit nicht nur die Anatomie in Schichtbildern und dreidimensional darstellen, sondern es können die Kammerfunktionen berechnet und Flussmessungen durchgeführt werden.

Klinisches Bild, erste Massnahmen und Korrekturingriffe

Ductus abhängige Varianten: Dieser Typ PAA kommt am häufigsten vor. Direkt nach Geburt ist der Ductus oft noch offen und dem Neugeborenen kann es recht gut gehen. Eine Zyanose fällt unter Umständen zu Beginn noch gar nicht auf, obwohl auch zu diesem Zeitpunkt ein Re-li-Shunt vorliegt. Mit dem Kleinerwerden des Ductus (innert Stunden bis wenigen Tagen) wird das Neugeborene zunehmend zyanotisch. Ein vollständiger Verschluss des Ductus wäre bei diesem PAA-Typ nicht mit dem Leben vereinbar. Als Notfallmassnahme muss also der Ductus offen gehalten, respektive wieder eröffnet werden. Dies kann durch eine medikamentöse Behandlung mit dem Medikament Prostin, welches intravenös verabreicht wird, erreicht werden. Anschliessend muss das Neugeborene an ein Zentrum mit Kinderherzchirurgie verlegt werden. Eine vollständige Korrektur der PAA wäre in dieser frühen Zeit risikoreich, da der Lungenkreislauf sich noch nicht vollständig auf die nachgeburtliche Situation umstellen konnte. Dafür brauchen alle Neugeborenen etwa die ersten zwei



Lebensmonate. Überbrückend wird darum in einer ersten Operation eine Verbindung (aorto-pulmonaler Shunt) zwischen dem Körper- und dem Lungengekreislauf geschaffen. Meistens wird ein Kunststoffgefäss (aus Goretex) entweder von der Aorta (zentraler Shunt) oder von einer Arterie (sogenannter modifizierter Blalock-Taussig-Shunt) zu den Lungengefässen eingesetzt. Dadurch kann einerseits eine Sauerstoffsättigung zwischen 80 und 90% erreicht werden und andererseits werden zusätzlich die zu kleinen Lungengefässe durch den vermehrten Blutfluss zu weiterem Wachstum stimuliert. Die Totalkorrektur wird dann zwischen dem 3. bis 6. Lebensmonat durchgeführt. Bei sehr kleinen Lungengefässen muss länger zugewartet und der eingesetzte Shunt unter Umständen durch einen Grösseren ersetzt werden. Damit will man bewirken, dass die Lungengefässe noch weiter wachsen und eine genügende Grösse für die vollständige Korrektur erreichen. Bei der Totalkorrektur (an der Herzlungenmaschine) wird dann der Kammerseptumdefekt mit einem Patch so verschlossen, dass nur noch das Blut aus dem linken Ventrikel in die Aorta fliesst. Gleichzeitig wird der vorher eingesetzte Shunt wieder entfernt und ein künstlicher Ausgang aus der rechten Kammer geschaffen, welcher mit einem Graft (Spendergefäss mit Klappe) mit den Lungenarterien verbunden wird. Mit dieser Operation (genannt nach Rastelli; siehe Abb. 6) werden normale Kreislaufverhältnisse hergestellt. Bei den eingesetzten Gefässen handelt es sich meistens

um sogenannte Xenografts (Gefässe von Tieren; für diese Operation Rindervenen mit Klappen) oder Homografts (menschliche Gefässe). Da diese Grafts nicht wachsen können und auch die Tendenz haben enger zu werden, werden im Verlauf weitere Eingriffe notwendig. Bei Einengung des Grafts kann mittels der Herzkathetertechnik versucht werden (wie bereits im Herzblatt für andere Herzfehler beschrieben), die enge Stelle mit einem Ballon aufzudehnen. Gelingt dies nicht, oder ist der Graft durch das Wachstum des Kindes absolut zu klein geworden, muss er ganz ausgewechselt werden. Bis zum Ende des Wachstums des Kindes können mehrere solcher Eingriffe notwendig sein.

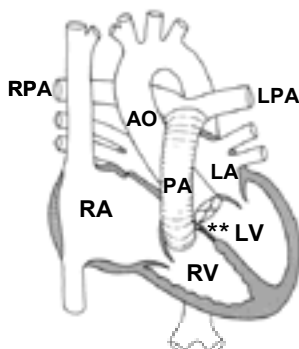


Abbildung 6) Nach der Korrekturoperation nach Rastelli: PA=Graft (Spendergefäss mit Klappe), ** Patch über dem VSD.

Bei nicht ductusabhängigen, schwereren Varianten der PAA zeigt sich ab Geburt eine Zyanose. Das Ausmass ist von der Grösse der Kollateralge-



fässe abhängig. Bei fehlender Verbindung der beidseitigen Lungenarterien gestaltet sich eine Korrekturoperation entsprechend schwieriger. Bei ordentlich gut ausgebildeten Lungengefässen kann versucht werden mit Einsetzen eines Shunts auf beiden Seiten die Lungendurchblutung zu verbessern und die Gefässe wachsen zu lassen. In einem zweiten Schritt versucht man die Hauptgefässe der Lungenarterien auf beiden Seiten zu vereinigen (unifocalisieren) und sofort oder später mit einer weiteren Operation den konstruierten Gefässstamm mit einem Graft wie oben beschrieben mit dem rechten Ventrikel zu verbinden. Danach können andere, nicht an dieses System angeschlossene Kollateralgefässe überflüssig werden oder sogar den Kreislauf belasten. Sie werden wenn möglich mit einem interventionellen (therapeutischen) Herzkatheter verschlossen.

Bei einigen Patienten ist leider trotz der grossen Fortschritte mit allen verfügbaren Techniken eine Korrektur nicht möglich, da die Lungengefässe so diffus verteilt, klein und zusätzlich oft noch eingeengt sind. Dadurch werden sowohl das Einsetzen eines Shunts, als auch das Sammeln zu einem Hauptgefäss unmöglich.

Prognose

Da dieser Herzfehler sehr variantenreich ist, gibt es keine allgemeingültige prognostische Aussage. Die Prognose ist sowohl bezüglich der ersten Korrekturoperation, als auch bezüglich der Anzahl und des Gelingens von weiteren Eingriffen stark von der Anatomie der Lungengefässe abhängig. Allgemein kann formuliert werden, dass je normaler die Anlage und je besser die Entwicklung der Lungengefässe, um so grösser sind die Chancen für gute Resultate der Korrekturoperationen und für einen guten Langzeitverlauf.

Dr. Dieter Bolz
Oberarzt Kinderkardiologie
Universitäts-Kinderspital
beider Basel